

CASE REPORT

## Efficacia della stimolazione spinale ad alta frequenza a 10-kHz nella polineuropatia diabetica refrattaria alla terapia farmacologica: due casi clinici

### Effectiveness of 10-kHz High-frequency spinal cord stimulation in diabetic polyneuropathy refractory to medical management: two case reports

G. De Carolis<sup>1</sup>, G. Duse<sup>2</sup>

<sup>1</sup> UO Anestesia e terapia del dolore, Azienda Ospedaliera Universitaria Pisana. <sup>2</sup> Responsabile Terapia Antalgica, Azienda Ospedaliera Padova.

Corresponding author: [genniduse@libero.it](mailto:genniduse@libero.it)



OPEN  
ACCESS



PEER-  
REVIEWED

**Citation** G. De Carolis, G. Duse (2021). Efficacia della stimolazione spinale ad alta frequenza a 10-kHz nella polineuropatia diabetica refrattaria alla terapia farmacologica: due casi clinici. JAMD Vol. 24/1

**DOI** 10.36171/jamd21.24.1.6

**Editor** Luca Monge, Associazione Medici Diabetologi, Italy

**Received** March, 2021

**Accepted** March, 2021

**Published** October, 2021

**Copyright** © 2021 G. De Carolis. This is an open access article edited by [AMD](#), published by [Idelson Gnocchi](#), distributed under the terms of the [Creative Commons Attribution License](#), which permits unrestricted use, distribution, and reproduction in any medium, provided the original author and source are credited.

**Data Availability Statement** All relevant data are within the paper and its Supporting Information files.

**Funding** The Authors received no specific funding for this work.

**Competing interest** The Author declares no competing interests.

## Abstract

The sensorimotor diabetic polyneuropathy represents a serious health problem, as it is responsible for an increased risk of mortality and substantial morbidity, resulting from foot ulceration, amputations, and impaired quality of life. Appropriate drug treatments are often unsuccessful at providing adequate pain relief and the use of minimally invasive procedures such as spinal cord stimulation (SCS) represents a valid therapeutic choice. Patient's medical history and characteristics as well as clinical indication for the procedure influence the clinician in choosing the right type of therapy. Here we describe two cases suffering from type 2 diabetes mellitus and sensorimotor polyneuropathy, refractory to conventional medical management: in both cases, the 10-kHz high-frequency SCS therapy led to a long-term clinically meaningful relief of symptomatology which was evaluated in terms of: complete discharge of analgesic drugs, significant reduction in the intensity of perceived pain, recovery of motor function, improvement of mood tone and sleep quality.

**KEY WORDS** diabetic sensorimotor polyneuropathy; neuropathic pain; 10-kHz high-frequency spinal cord stimulation.

## Riassunto

La polineuropatia diabetica sensitivo-motoria rappresenta un grave problema di salute in quanto è responsabile di un aumento del rischio di mortalità e di una sostanziale morbilità, derivante da ulcerazione del piede, amputazioni e qualità della vita compromessa. Anche con trattamenti farmacologici appropriati l'efficacia in termini di riduzione della sintomatologia algica è spesso non raggiunta, e il ricorso a procedure mininvasive come la neurostimolazione spinale (SCS) rappresentano

una valida opzione terapeutica. La storia clinica, l'indicazione alla procedura, così come le caratteristiche del paziente sono i fattori chiave che guidano nella scelta del sistema da impiantare. Descriviamo il caso di due pazienti affetti da diabete mellito di tipo 2 e polineuropatia sensitivo-motoria, refrattari alla terapia farmacologica: in entrambi i casi il trattamento con SCS ad alta frequenza a 10-kHz ha portato a un miglioramento significativo e duraturo (follow-up a 5 anni e 18 mesi rispettivamente) della sintomatologia che è stato valutato in termini di: sospensione della terapia farmacologica, riduzione importante dell'intensità del dolore percepito, recupero della funzione motoria, miglioramento del tono dell'umore e della qualità del sonno.

**PAROLE CHIAVE** polineuropatia diabetica sensitivo-motoria; dolore neuropatico; neurostimolazione spinale ad alta frequenza a 10-kHz.

## Introduzione

Il dolore neuropatico nel diabete, adattando la definizione proposta dall'Associazione internazionale per lo studio del dolore (International Association for the Study of Pain, IASP) è "il dolore che si presenta come conseguenza diretta di anomalie nel sistema somatosensoriale periferico nelle persone con diabete" ed è presente in molte delle forme cliniche che costituiscono la galassia della neuropatia diabetica. La polineuropatia diabetica sensitivo-motoria nella stragrande maggioranza dei casi comporta una compromissione sia delle piccole (A $\delta$  mieliniche e C amieliniche) che delle grandi fibre e rappresenta un grave problema di salute in quanto è responsabile di un aumento del rischio di mortalità e di una sostanziale morbilità, derivante da ulcerazione del piede, amputazioni e qualità della vita compromessa. Anche con trattamenti farmacologici appropriati l'efficacia in termini di riduzione della sintomatologia algica è spesso non raggiunta, e il ricorso a procedure mininvasive come la neurostimolazione spinale (SCS) rappresentano una valida opzione terapeutica. Descriviamo il caso di due pazienti affetti da diabete mellito di tipo 2 e polineuropatia sensitivo-motoria, refrattari alla terapia farmacologica.

## Case #1

### Storia clinica

A.F., un paziente di 66 anni affetto da diabete mellito di tipo 2 in trattamento con metformina (2.5 g/

die), in corso di trattamento con neurostimolazione tonica tradizionale, impiantato per severa polineuropatia sensitivo-motoria a impronta assonale degli arti inferiori (AAll), giungeva alla nostra osservazione nel 2016 con ridotto sollievo algico (riduzione del dolore <5% a 2 anni post impianto), lamentando un prepotente *discomfort* legato alle parestesie evocate dalla stimolazione tonica.

In anamnesi remota, diverticolite, teratoma del cocige, lombosciatalgia L4-L5 destra (dx), portatore di due ernie discali lombari senza indicazione chirurgica, familiarità per cardiopatia ischemica precoce, ipertensione arteriosa in trattamento con zofenopril (30 mg/die), con quadro di intolleranza glicemica diagnosticato nel 2010. Nel 2011 il paziente lamenta forti dolori alle piante dei piedi "come camminare sui ciottoli" e sensazione di "calzino forcolante bilaterale", dolori che seppure in forma più lieve riferisce esperire da tempo dal 2009 e che considerava essere gli esiti del post-intervento chirurgico effettuato nel 2007, per correzione dita a martello 2° raggio di entrambi i piedi e osteotomia collo 2° metatarso piede dx. Viene indirizzato al Centro Antidiabete (CAD) di riferimento per l'inquadramento diagnostico terapeutico, a visita neurologica ed esame elettroencefalografico (ENG) come da protocollo per sospetta polineuropatia. Nel 2011 viene posta diagnosi di diabete mellito di tipo 2 ed a seguito di controlli neurologici e dai reperti degli esami ENG agli arti inferiori (AAll) è confermato un quadro di polineuropatia sensitivo-motoria distale AAll. Inizia trattamento sintomatico con pregabalin fino a 75 mgx2/die senza alcun beneficio sui dolori urenti agli AAll, con successiva aggiunta di ossicodone/naloxone fino a 30/15 mg/die: i dolori urenti agli AAll si sarebbero accentuati, mentre risultano nettamente migliorate le algie lombari. Sospende pregabalin aggiunge amitriptilina fino a 30 mg/die e clonazepam fino a 1.6 mg/die, riducendo ossicodone/naloxone fino a 10/5 mgx2/die. La terapia viene interrotta per eccessiva sonnolenza e nessun beneficio, ed è seguita da 10 sedute di stimolazione elettrica transcutanea (Transcutaneous Electrical Nerve Stimulation, TENS) e un ciclo di 6 sedute di agopuntura; insensibile a duloxetina 120 mg/die e gabapentin, fino a 600 mgx3/die. Vista la completa refrattarietà alla terapia farmacologica, viene indirizzato a impianto di SCS in tonica tradizionale (a. 2014) con stimolatore non ricaricabile e con posizionamento di elettrocattetero peridurale 8-polare in corrispondenza dei livelli vertebrali Top T8 – Top T10, eseguito in base alla ricerca della maggior copertura parestesica dell'arto dx, arto che risultava essere maggiormente affetto dalle algie.

### Esame obiettivo

Alla presa in carico del paziente, all'esame obiettivo generale non vi era alcun reperto degno di nota da segnalare. All'esame obiettivo neurologico: ipopallestesia distale agli AAIL, algoparestesie ai piedi e algodisestesie urenti alle piante pedidie con ipo-disestesia a calzino bilateralmente con prevalenza dx>sx, ROT presenti deboli simmetrici agli AASS, assenti i rotulei, deboli e simmetrici gli achillei, non deficit di forza, in trattamento con SCS in stimolazione tonica tradizionale.

### Esami di laboratorio e strumentali

Gli esami di laboratorio di routine risultavano nella norma; precedentemente erano stati eseguiti esami ematici per lo screening delle neuropatie con esito negativo ad eccezione dell'assetto glicemico; buon controllo dei valori pressori (PA 140/80mmHg), assume regolarmente la terapia antipertensiva; buon controllo glicemico (HbA1c 6.3%, 45 mmol/mol), assume regolarmente la terapia. Esami strumentali di rilievo: ENG conferma reperti compatibili con severa polineuropatia sensitivo-motoria a impronta assonale degli AAIL (Tabella 1).

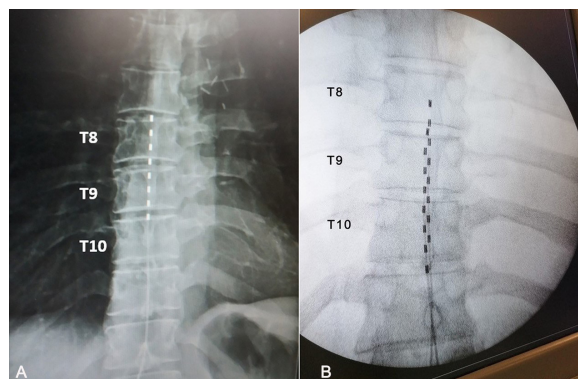
### Diagnosi e diagnosi differenziale

Sono stati eseguiti, prima della nostra presa in carico del signore A.F., numerosi esami neurologici e elettrodiagnostici che hanno confermato la diagnosi di polineuropatia sensitivo-motoria a origine dismetabolica.

### Trattamento

In regime di day-surgery, è stato rimosso il generatore impiantabile di impulsi (IPG) non ricaricabile della stimolazione tonica tradizionale (IPG che già otto mesi dall'impianto definitivo era stato sostituito a causa del rapido consumo della batteria), sostituito con IPG ricaricabile ad alta frequenza a 10-kHz collegandolo tramite adattatore all'elettrocattetero precedentemente impiantato (Figura 1A). Dopo un primo periodo di *trial*, superato con successo in termini di responsività alla nuova frequenza d'onda, si è proceduto ad impianto definitivo dell'IPG. Il paziente ha riportato fin dai primi follow-up una riduzione del dolore all'arto dx (arto maggiormente affetto dalle algie), valutata tramite somministrazione della scala numerica unidimensionale (Numeric Rating Scale, NRS, dove 0 significa nessun dolore e 10 il peggiore dolore possibile), con una percentuale di riduzione del dolore stabile nel tempo e all'ultimo follow-up a 5 anni pari al 50% (Figura 2A), ha riacquisito la capacità di camminare "anche tutto il giorno e anche scalzo", stare seduto o sdraiato senza limitazioni e un sostanziale miglioramento della qualità del sonno (da cinque risvegli/notte al baseline a nessun risveglio a partire dal terzo mese di follow-up), pur tuttavia mostrando esacerbazione delle algie all'arto sinistro (sx), precedentemente meno affetto. È in programma l'inserimento di un secondo elettrocattetero peridurale 8-polare, con

tuito con IPG ricaricabile ad alta frequenza a 10-kHz collegandolo tramite adattatore all'elettrocattetero precedentemente impiantato (Figura 1A). Dopo un primo periodo di *trial*, superato con successo in termini di responsività alla nuova frequenza d'onda, si è proceduto ad impianto definitivo dell'IPG. Il paziente ha riportato fin dai primi follow-up una riduzione del dolore all'arto dx (arto maggiormente affetto dalle algie), valutata tramite somministrazione della scala numerica unidimensionale (Numeric Rating Scale, NRS, dove 0 significa nessun dolore e 10 il peggiore dolore possibile), con una percentuale di riduzione del dolore stabile nel tempo e all'ultimo follow-up a 5 anni pari al 50% (Figura 2A), ha riacquisito la capacità di camminare "anche tutto il giorno e anche scalzo", stare seduto o sdraiato senza limitazioni e un sostanziale miglioramento della qualità del sonno (da cinque risvegli/notte al baseline a nessun risveglio a partire dal terzo mese di follow-up), pur tuttavia mostrando esacerbazione delle algie all'arto sinistro (sx), precedentemente meno affetto. È in programma l'inserimento di un secondo elettrocattetero peridurale 8-polare, con



**Figura 1** Immagini fluoroscopiche: posizionamento del singolo (A) e del doppio elettrocattetero peridurale (B).

**Tabella 1** | Case #1. Flow-chart diagnostico-terapeutica.

<b>ANAMNESI</b>	Diabete mellito di tipo 2, ipertensione arteriosa, severa polineuropatia sensitivo-motoria a impronta assonale AAIL in trattamento da due anni con SCS in tonica tradizionale, refrattario al trattamento di stimolazione, giunge con algoparestesie ai piedi e algodisestesie urenti alle piante pedidie con ipo-disestesia a calzino bilateralmente con prevalenza dx>sx.
<b>ESAME OBIETTIVO</b>	EO generale: nessun reperto patologico; EO neurologico: ipopallestesia distale agli AAIL, algoparestesie ai piedi e algodisestesie urenti alle piante pedidie con ipo-disestesia a calzino bilateralmente con prevalenza dx>sx, ROT presenti deboli simmetrici agli AASS, assenti i rotulei, deboli e simmetrici gli achillei, non deficit di forza.
<b>ESAMI STRUMENTALI</b>	ENG conferma reperti compatibili con severa polineuropatia sensitivo-motoria a impronta assonale degli AAIL.
<b>TERAPIA</b>	sostituzione dell'IPG non ricaricabile della stimolazione tonica tradizionale con IPG ricaricabile ad alta frequenza a 10-kHz, collegato tramite adattatore all'elettrocattetero precedentemente impiantato. Follow-up del paziente a cinque anni.

posizionamento anatomico (midline a livello di mid T9-T11 - come da protocollo di stimolazione ad alta frequenza a 10-kHz), procedura che andrà a coprire in maniera ottimale entrambi gli AAIL e che verrà eseguita non appena sarà possibile sospendere la terapia antiaggregante in corso, prescritta a seguito di angioplastica coronarica eseguita nel 2020.

## Case #2

### Storia clinica

G.T., un paziente di 57 anni affetto da diabete mellito di tipo 2 in trattamento con metformina (500 mg/die) complicato da neuropatia sensitivo-motoria a genesi dismetabolica, con parestesia e iperestesia all'arto inferiore sx, spiccati sintomi ipoestesici all'arto inferiore destro (dx), accompagnati a crampi notturni ad entrambe le estremità. Il paziente giungeva alla nostra osservazione per comparsa, da tre anni, di dolore subcontinuo al rachide dopo intervento di laminectomia lombare (Failed Back Surgery Syndrome, FBSS).

Il dolore, presente dal 2019, veniva riferito refrattario alla terapia farmacologica e fortemente invalidante. Il paziente, infatti, deambulava con fatica e con l'aiuto di un ausilio (per massimo cinque minuti), riferiva frequenti risvegli notturni, momenti di depressione, inabilità al lavoro (lavora come aiuto magazziniere), disinteresse alla vita sociale. Il trattamento sintomatico, con pregabalin (200 mg/die) e idromorfone (28 mg/die), non aveva ridotto il dolore lombare né quello irradiato agli arti inferiori, l'intensità del dolore era pari a 10 sulla scala NRS. In anamnesi: diagnosi di diabete mellito di tipo 2 nel 2011, diagnosi di neuropatia sensitivo-motoria avvenuta a seguito di comparsa di ulcera neuropatica plantare sx nel 2012, laminectomia lombare nel 2016, ipertensione arteriosa in trattamento con ramipril (5 mg/die) e amlodipina (10 mg/die), ipercolesterolemia in trat-

tamento con simvastatina (20 mg/die), broncopneumopatia cronica ostruttiva.

### Esame obiettivo

Alla presa in carico del paziente l'esame obiettivo confermava la presenza di disturbi sensitivi agli arti e lieve ipostenia dell'arto inferiore destro.

### Esami di laboratorio e strumentali

Gli esami di laboratorio di routine risultavano nella norma; buon controllo glicemico (HbA1c 6.1%, 43 mmol/ml), con regolare assunzione della terapia ipoglicemizzante; valori pressori nei limiti di norma (PA 130/80mmHg) in terapia antipertensiva. Esami strumentali di rilievo: ENG evidenziava lievi anomalie neurogene in territorio L5 dx non recenti e segni di lieve-moderata neuropatia sensitivo-motoria a genesi dismetabolica (Tabella 2).

### Diagnosi e diagnosi differenziale

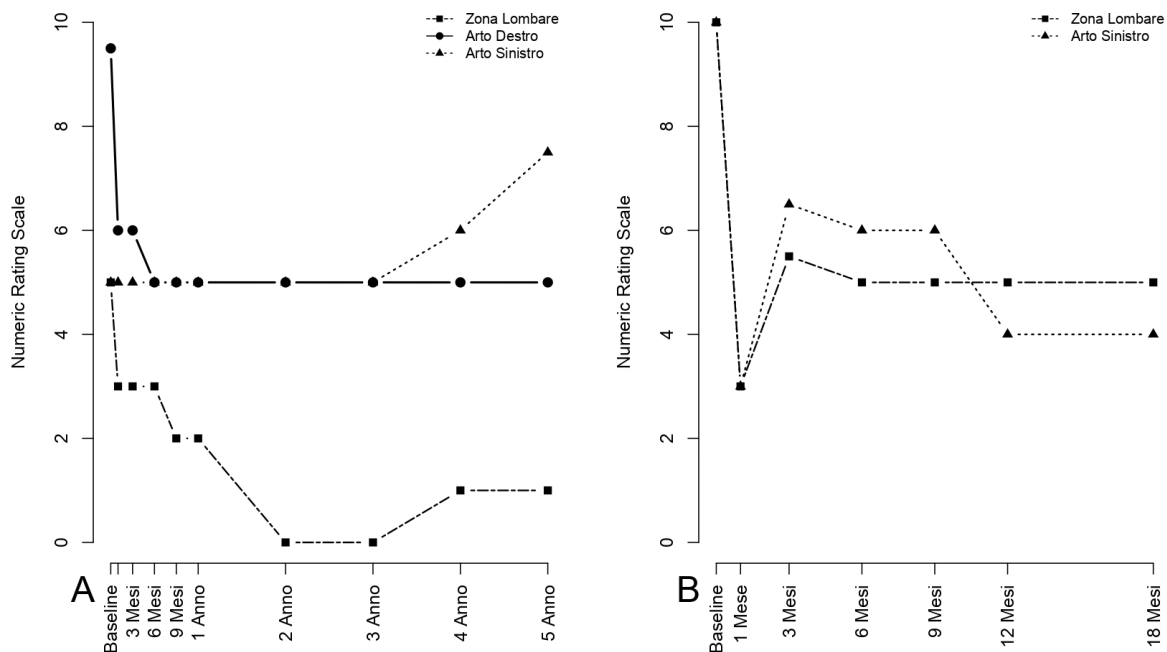
Sono stati eseguiti, prima della nostra presa in carico, esami neurologici ed elettrodiagnostici che hanno confermato la diagnosi di dolore neuropatico da FBSS e neuropatia sensitivo-motoria a genesi dismetabolica.

### Trattamento

Dopo un primo inquadramento per accertare che non vi fossero criteri clinici di esclusione alla procedura di impianto di SCS, in regime di day-hospital è stato posizionato un doppio elettrocattetero peridurale 8-polare in corrispondenza dei livelli vertebrali midline posteriore T8-T11 (secondo protocollo di posizionamento anatomico per indicazione FBSS, Figura 1B) collegato a IPG. Il paziente ha riportato, fin dai primi controlli di follow-up, una riduzione del dolore sia lombare che all'arto inferiore sx (arto maggiormente affetto), con una percentuale di riduzione all'ultimo follow-up, a 18 mesi dall'impianto, pari al

**Tabella 2** | Case #2. Flow-chart diagnostico-terapeutica.

<b>ANAMNESI</b>	Diabete mellito di tipo 2, ipertensione arteriosa, ipercolesterolemia, neuropatia sensitivo-motoria a genesi dismetabolica, FBSS post-laminectomia lombare, refrattario alla terapia farmacologica antalgica, giunge con dolore subcontinuo al rachide, parestesie e iperestesia all'arto inferiore sx, spiccati sintomi ipoestesici all'arto inferiore dx, accompagnati a crampi notturni ad entrambe le estremità.
<b>ESAME OBIETTIVO</b>	EO generale: Alcun reperto degno di nota da segnalare.
<b>ESAMI STRUMENTALI</b>	ENG evidenzia lievi anomalie neurogene in territorio L5 dx non recenti che coesistono con segni di lieve-moderata neuropatia sensitivo-motoria a genesi dismetabolica.
<b>TERAPIA</b>	Procedura mininvasiva di impianto di SCS con doppio elettrocattetero peridurale 8-polare in corrispondenza dei livelli vertebrali midline posteriore T8-T11 (secondo protocollo di posizionamento anatomico per SCS ad alta frequenza a 10-kHz). Follow-up del paziente a 18 mesi.



**Figura 2** Scala NRS: riduzione del dolore al follow-up a cinque anni (A) e a diciotto mesi (B).

50% e 60% rispettivamente (Figura 2B). Durante il colloquio ha riferito di aver sospeso la terapia farmacologica, di aver riacquisito sicurezza nella deambulazione, senza più necessità di ausilio, e di aver recuperato in parte la sensibilità all'arto inferiore dx; il sonno è tornato ristoratore, in assenza di risvegli notturni causati da dolore e crampi, e anche la vita di relazione è lentamente ripresa, pur con le difficoltà legate all'isolamento forzato, con il desiderio di svolgere una qualche attività anche lavorativa. La misura della catastrofizzazione del dolore (valutata tramite la scala validata Pain Catastrophizing Scale, PCS) si è ridotta dal valore di 33, al baseline, (qualunque punteggio superiore a 30 rappresenta un livello clinicamente rilevante di catastrofizzazione), a 14 all'ultimo controllo di follow-up. Il signore G.T. è giunto alla nostra osservazione per dolore neuropatico post laminectomia al rachide e arti inferiori (FBSS) che ha rappresentato l'indicazione principale all'impianto di SCS ad alta frequenza a 10-kHz; questa scelta clinica ha tuttavia determinato un miglioramento adeguato e duraturo dell'intero quadro clinico, inclusivo dei sintomi correlati alla neuropatia diabetica, e alla sospensione della terapia farmacologica con oppioidi. Quanto riportato suggerisce che SCS ad alta frequenza a 10-kHz è efficace su dolore cronico complesso correlato a neuropatia diabetica oltre che, come atteso, a FBSS.

## Discussione

Le attuali opzioni terapeutiche per la gestione del dolore neuropatico della polineuropatia diabetica, anche laddove aderenti alle linee guida disponibili, spesso non permettono di raggiungere l'efficacia desiderata e pertanto risultano necessarie alternative terapeutiche per i pazienti refrattari al trattamento farmacologico<sup>(1)</sup>. Tra le terapie fisiche, le più sperimentate nella polineuropatia diabetica sono state le procedure di neurostimolazione sia di tipo non invasivo<sup>(2-4)</sup> che mininvasivo, tra cui l'SCS. Sebbene storicamente l'SCS tonica tradizionale è stata utilizzata per una varietà di indicazioni, oggi sono disponibili nuove frequenze e forme d'onda e la terapia SCS ad alta frequenza a 10-kHz ha dimostrato maggiore sicurezza ed efficacia rispetto alle frequenze tradizionali per indicazioni come il trattamento del dolore cronico neuropatico alla schiena e agli arti inferiori<sup>(5,6)</sup>. Questa terapia è infatti ormai consolidata da anni per numerose condizioni dolorose croniche quali FBSS, sindrome lomboradicolare, nevralgia post-erpetica, sindrome dolorosa regionale complessa, dolore neuropatico agli arti e, più recentemente, neuropatia diabetica<sup>(7,8)</sup>, potendo quindi rappresentare una nuova opzione terapeutica per questa patologia dolorosa, spesso associata ad altre comorbidità, poco responsiva alla terapia

farmacologica, talora gravata da effetti collaterali indesiderati. L'analisi post-hoc di uno studio più recente che ha arruolato pazienti con polineuropatia periferica a diversa eziologia, ha valutato l'efficacia di SCS ad alta frequenza a 10-kHz nel sottogruppo di pazienti con polineuropatia diabetica dolorosa; all'ultimo follow-up a 12 mesi l'85% dei pazienti è risultato responder alla terapia, con una riduzione del dolore  $\geq 70\%$  e di questi oltre il 70% ha mostrato, all'esame neurologico, miglioramenti sensitivi e dei riflessi<sup>(6)</sup>. A differenza dell'SCS tonica tradizionale che evoca parestesie nei territori algici e necessita pertanto della ricerca della mappatura parestesica durante la procedura di impianto, la terapia SCS ad alta frequenza a 10-kHz, utilizzando una forma d'onda unica e una larghezza dell'impulso uniforme, è indipendente dalla parestesia e permette pertanto una maggiore efficienza procedurale evitando al contempo il disagio associato alle parestesie. Il meccanismo d'azione si basa sulla inibizione neurale diretta delle corna dorsali mediante la selettiva attivazione degli interneuroni inibitori che bloccano in ultima analisi l'output dei neuroni ad ampio spettro dinamico (Wide Dynamic Range, WDR) verso i centri superiori<sup>(9)</sup>. Oltre alla riduzione dell'intensità del dolore neuropatico, spesso refrattario alla terapia farmacologica convenzionale, la stimolazione ad alta frequenza a 10-kHz permette una riduzione o completa sospensione della terapia con oppioidi<sup>10</sup> che ha portato a ipotizzare una sua azione anche sul dolore nocicettivo. Entrambi i pazienti, pur nelle loro differenze, giungevano con un quadro di neuropatia diabetica refrattario alla terapia sintomatica farmacologica, il primo già portatore di impianto di SCS non responder alla terapia tonica tradizionale, il secondo un paziente clinicamente complesso con un quadro di dolore lombare che si aggiungeva alla precedente sintomatologia dolorosa a genesi dismetabolica: la terapia qui descritta ha portato alla sospensione della terapia farmacologica e sollievo

della sintomatologia correlata alla neuropatia diabetica con recupero della funzione motoria, suggerendo l'efficacia dell'SCS ad alta frequenza a 10-kHz in questa indicazione.

## Bibliografia

1. Pop-Busui R, Boulton AJ, Feldman EL, Bril V et al. Diabetic neuropathy: a position statement by the American Diabetes Association. *Diabetes Care* 40:136-54, 2017.
2. Bosi E, Conti M, Vermigli C, Cazzetta G et al. Effectiveness of frequency-modulated electromagnetic neural stimulation in the treatment of painful diabetic neuropathy. *Diabetologia* 48:817-23, 2005.
3. Conti M, Peretti E, Cazzetta G, Galimberti G et al. Frequency-modulated electromagnetic neural stimulation enhances cutaneous microvascular flow in patients with diabetic neuropathy. *J Diabetes Complications* 23:46-48, 2009.
4. Pieber K, Herceg M, Paternostro-Sluga T. Electrotherapy for the treatment of painful diabetic peripheral neuropathy: a review. *J Rehabil Med.* 42:289-95, 2010.
5. Kapural L, Yu C, Doust MW, Gliner BE et al. Comparison of 10-kHz high-frequency and traditional low-frequency spinal cord stimulation for the treatment of chronic back and leg pain: 24-month results from a multicenter, randomized, controlled pivotal trial. *Neurosurgery* 79:667-77, 2016.
6. Stauss T, El Majdoub F, Sayed D, Surges G et al. A multicenter real-world review of 10 kHz SCS outcomes for treatment of chronic trunk and/or limb pain. *Ann Clin Transl Neurol* 6:496-507, 2019.
7. Shawn S. Treatment of painful polyneuropathies of diabetic and other origins with 10 kHz SCS: a case series, *Postgraduate Medicine* 132:352-57, 2020.
8. Galan V, Scowcroft J, Chang P, Li S et al. 10-kHz spinal cord stimulation treatment for painful diabetic neuropathy: results from post-hoc analysis of SENZA-PPN study. *Pain Manag* 10:291-300, 2020.
9. Lee KY, Bae C, Lee D, Kagan Z et al. Low-intensity, Kilohertz Frequency Spinal Cord Stimulation Differently Affects Excitatory and Inhibitory Neurons in the Rodent Superficial Dorsal Horn. *Neuroscience* 428:132-39, 2020.
10. Al-Kaisy A, Van Buyten JP, Amirdelfan K, Gliner B et al. Opioid-sparing effects of 10 kHz spinal cord stimulation: a review of clinical evidence. *Ann. N.Y. Acad. Sci* 1462:53-64, 2020.